

老年犬阴道异常流血的诊治

陈丽玲¹ 罗宁¹ 郭艳¹ 刘汝文²

1.昆明医科大学临床技能中心,昆明 650500 2.昆明医科大学动物学部,昆明 650500

摘要 试验对 42 例确诊病例的诊疗过程进行回顾,对其临床症状、诊断、治疗和预后等方面予以分析,以期更好地了解老年患犬阴道异常出血的诊治。试验结果表明,患有子宫炎症犬最多,占 54.76%,其中阴道炎 2 例、子宫炎 21 例;其次是肿瘤,占 26%,其中阴道 5 例、子宫肌瘤 4 例、卵巢肿瘤 2 例;糖尿病患犬 8 例,占 19%。经详细检查后发现,手术治疗是最佳选择。糖尿病患犬血糖水平经治疗趋于稳定,进而才能更好地控制出血或进行手术。

关键词 老年犬,阴道异常流血,阴道肿瘤

DOI:10.13300/j.cnki.cn42-1648/s.2020.02.049

随着社会的发展,经济和生活水平提高,10 岁左右的宠物犬越来越常见,临床中常见一些老年母犬出现发情紊乱、发情期延长、阴道异常出血、无炎症性出血不止等现象,为了探索老年犬阴道流血的病因及诊断方法,临床上用生化检验、“X”光检查、血相分类来确诊流血类型,及时使用手术切除法、激素调节、快速止血等对老年犬阴道异常出血进行治疗。

1 材料与方法

1.1 临床资料

选取 2014 年 1 月至 2019 年 1 月期间昆明市康祥宠物医院收治的老年犬阴道异常出血患者 42 例,主要有可卡犬 8 例、吉娃娃(杂)11 例、八哥犬 9 例、京巴 6 例、博美 3 例、金毛犬 3 例、泰迪 2 例。所有病例随机分为观察组与对照组,每组 21 例。年龄为 7~18 岁,平均(12.5±3.4)岁;患犬发情后第 8~9 天开始流血或部分出现流血 20 余天;有几例金毛犬和吉娃娃杂交犬流血量大,难以止血,致使其站立不稳,不食不喝,遂来就医。

1.2 主要诊疗仪器

全自动血细胞分析仪(日本光电 MEK-6318K),

全自动生化分析仪(天津微纳芯科技有限公司 V2) X 光机(上海华线医用核子仪器有限公司 F50-100 50 毫安床旁 X 射线机),呼吸麻醉机(深圳瑞沃德生命科技有限公司 R580S),显微镜(奥林巴斯 CX21)。

1.3 实验室检查

1)血常规检查。从患犬前肢桡静脉采血 2 mL 左右,置于 100 μ L 肝素钠抗凝管均匀摇动用于全自动血细胞分析仪中进行血常规检查,另一部分放在 EDTA 管中离心取血清用于生化检查。检查内容包括白细胞数(WBC)、红细胞数(RBC)、血小板数(PLT)、血红蛋白(HGB)、血细胞比容(HCT)等指标,为用药和治疗提供依据。再进行妇科检查、阴道涂片检查、“X”光检查等常规检查,了解患犬的疾病类型,并采取相应的干预措施。

2)生化检查。所取血清放入生化点样盘再进入全自动生化仪生化分析检查。检查指标包括总蛋白(TP)、肌酐(CRE)、尿素氮(BUN)、葡萄糖(GLU)、碱性磷酸酶(ALP)、钙(Ca²⁺)。

3)X 光检查。将患犬侧卧保定进行 X 光拍片检查,观察腹腔部及内脏有无肿瘤情况。

收稿日期 2019-11-22

基金项目 云南省应用基础研究(K13225236)

* 通讯作者

陈丽玲,女,1974 年生,博士,高级实验师。

2 结果与分析

2.1 血常规

由表 1 可知 ,WBC、MO%与参考值相比差异显著($P<0.05$) ,HGB 血红蛋白含量低于参考范围正常值 ,提示消耗性疾病贫血症状 ;淋巴细胞比例降低 ,机体免疫功能下降 ,单核细胞数量上升 ,高于正常值可能出现细胞异常 ;白细胞高于正常范围内表明有明显的炎症反应 ,其他数值均正常。

2.2 生化检测

由表 2 可知 ,GLU、BUN 高于正常范围 ,说明犬出现糖尿病 ,肾功能开始下降。

2.3 X 光检查

从图 1 中可以看到很大的肌瘤上至剑突 ,下至耻骨联合前沿。

2.4 患犬情况

通过对本院 42 例患犬的病例进行分析发现 ,

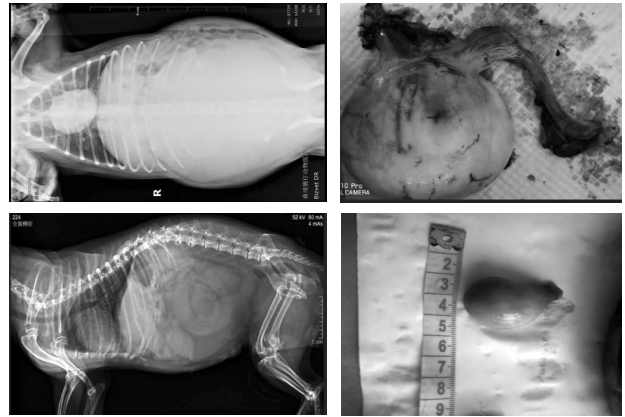


图 1 X 光检查

患有子宫炎症最多 ,占 54.76%(23/42) ,其中阴道炎 2 例、子宫炎 21 例 ;其次是肿瘤 ,占比 26.19%(11/42) 其中阴道 5 例、子宫肌瘤 4 例、卵巢肿瘤 2 例 ;糖尿病患犬 8 例 ,占 19.05%(8/42)。

2.5 治疗方法

老年犬子宫肌瘤和子宫炎症最好使用呼吸麻

表 1 血常规检测结果

检测项目	N	检测结果	参考范围
RBC	20	6.6±1.26	(5.5~8.5)×10 ⁹ /L
WBC	20	16.8±6.31*	(6.0~17.0)×10 ¹² /L
HGB	20	110±56.20 *	(120~180)g/L
HCT	20	0.489±0.21	0.37~0.55
MCV	20	62.1±19.63	(60~88)×10 ⁻¹⁵ /L
MCH	20	20.2±3.81	(19.5~24.5)×10 ⁻¹² /L
MCHC	20	32.4±3.14	(32~36)g/dL
PLT	20	499±120	(200~900)×10 ⁹ /L
GR%	20	65.1±11.2	60%~77%
Mo%	20	15±8.9*	3%~10%
LY%	20	6.4±5.1*	12%~30%

注 :“*”表示差异显著($P<0.05$) ,下同。

表 2 生化检测结果

检测项目	N	检测结果	参考范围
ALT	20	23±5.3	(10~118)U/L
CRE	20	88±7.2	(27~115)μmol/L
ALP	20	66±5.4	(20~150)U/L
BUN	20	9.85±3.41*	(2.5~8.9)mmol/L
TP	20	58.5±4.2	(54~82)g/L
GLU	20	5.41±2.3*	(3.3~6.1)mmol/L
ALB	20	21.5±3.4	(25~44)g/L
TBIL	20	4.58±2.2	(0~10.3)μmol/L
Ca ²⁺	20	2.19±0.64	(2.15~2.95)mmol/L

醉全麻后,首选手术切除法,术后消炎 3~5 d 即可;糖尿病犬必须先治疗,将血糖降至 3.3~6.0 mmol/L,采用安宫黄体酮治疗,肌肉注射给药(6 mg/d),出血停止后再给药(4 mg/d),连续治疗 10 d;有 3 例犬阴道肿瘤不宜手术切除,药物治疗流血无法止住,最后死亡。

3 讨论

老年宠物犬子宫异常出血是临床上较为常见的一类疾病,流血属于器质性病变而引发的子宫出血症状,部分患犬主要是卵巢、子宫内膜或肌层出现肌瘤而导致子宫局部调控功能的异常所引发出血^[1]。临床上将阴道异常流血分为以下几类:①发情期延长。子宫出血量并不多,而流血时间明显增长,严重犬流血时间甚至超过 30 d。②出血多而短。阴道流血量较多,犬年龄已经超过 10 岁,流血<15 d。③出血少而时间长,最后有脓性分泌物等出现。因此,临床主要是结合血常规和生化检验,“X”光片确诊是子宫肌瘤还是卵巢囊肿,炎症型还是糖尿病型。以切除子宫和卵巢肿瘤、调节紊乱的内分泌水平或改善子宫内膜增厚等作为功能性失血及快速止血的主要治疗原则。

综上所述,手术治疗优于单项药物治疗,值得推广,阴道性肿瘤预后不良,阴道或子宫炎是一种病理变化,由于长期慢性炎症刺激使子宫颈局部的

黏膜增生形成,致组织软而脆易出血,与人阴道肿瘤的早期临床表现相似^[1],表现为不规则出血和血性分泌物。老年犬由于卵巢功能衰退,雌激素水平低落,阴道上皮萎缩,缺乏糖原,使阴道酸度降低,局部抵抗力下降,易受细菌的感染患老年犬性阴道炎^[2-3]。也可出现阴道少量的出血和血性分泌物,子宫内膜萎缩,颈管无黏液栓堵塞,不能防御上行性感染,可造成子宫内膜炎,蓄脓引起炎性出血,常因内分泌失调、神经体系异常、营养、环境因素等导致下丘脑-垂体-卵巢性腺轴系统异常改变^[4]。子宫异常出血可对患犬造成严重的不良影响,加重内分泌失调,形成恶性循环,甚至贫血死亡,应早诊断早治疗。

参 考 文 献

- [1] 中华医学会妇产科学分会妇科内分泌学组. 异常子宫出血诊断与治疗指南[J]. 健康管理, 2017, 49(6): 74-79.
- [2] 杨娜, 胡思源, 闫颖, 等. 中药治疗异常子宫出血的临床研究设计与评价要点[J]. 药物评价研究, 2016, 39(2): 161-165.
- [3] 梁志. 妇科超声检查诊断绝经后阴道出血的临床价值分析[J]. 实用妇科内分泌杂志(电子版), 2016, 3(7): 99-100.
- [4] 徐文越. 妇科超声应用于绝经后阴道出血的临床研究[J]. 医疗装备, 2017, 30(2): 118.

【责任编辑 胡 敏】

防治奶牛风湿病

1)全身疗法。常用 10%水杨酸钠注射液 200~300 mL, 5%葡萄糖酸钙注射液 200~500 mL, 或 0.5%氢化可的松注射液 100~160 mL, 分别静脉注射, 1 次/d, 连用 5~7 d。体温高者, 可加用青霉素和维生素 C 注射液等。

2)局部疗法。对慢性风湿病可用酒糟热敷, 方法是将酒糟炒热后装入麻袋, 敷于患部, 也可用醋炒麸皮(麸皮 6 kg、醋 4.5 L, 充分混合, 炒至烫手, 装入麻袋)热敷。热敷时, 需将牛拴在温暖厩舍内, 使之发汗。

3)中药、针灸疗法。可用通经活络散或独活寄生汤加减, 如配合电针或火针, 效果更好。加强护理, 主要是避免受风、寒湿侵袭。

来源:甘肃农民报